

# Líquen Escleroso Vulvar: Opinião da especialista



Angelina Faria Maia

Professora de colposcopia da Universidade Federal de Pernambuco

Membro da diretoria da Associação de Patologia do Trato Genital Inferior e Colposcopia

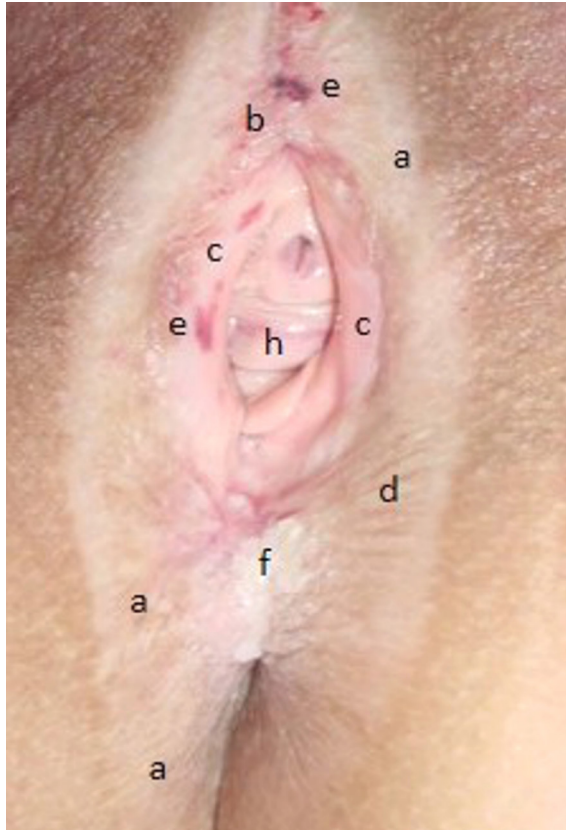
Declaro não ter conflito de interesses no assunto abordado

**Palavras-chave:** vulva, Líquen Escleroso Vulvar, mulher

O Líquen escleroso vulvar (LEV) é uma das doenças mais frequentes em clínicas de doenças vulvares e representa a principal via carcinogênica na vulva. Oitenta por cento dos cânceres de vulva estão associados ao LEV. É uma dermatose inflamatória crônica de etiologia desconhecida, com provável origem autoimune e genética. Mais de 60% das mulheres com LEV apresenta uma ou mais desordens autoimunes, particularmente vitiligo, Líquen plano, alopecia, doença da tireóide, e diabetes. (1-3).

O LEV é mais frequente na região ano-genital, mas pode surgir em outras localizações do corpo. Não acomete a vagina, como pode acontecer no líquen plano, razão pela qual é importante fazer um exame especular para ajudar no diagnóstico diferencial. Pode aparecer em qualquer idade, sendo mais frequente na perimenopausa e pós-menopausa e, em seguida, na pré-puberdade. (1-3).

**Figura 1:** Sinais de Líquen escleroso Vulvar



- a) A **mancha hipocrômica simétrica** é o sinal mais importante. Pode acometer a **vulva, regiões perineal e perianal**.
- b) Fusão parcial ou total do prepúcio do clitóris.
- c) Hipotrofia ou atrofia dos pequenos lábios.
- d) Pele fina, apergaminhada e ressecada.
- e) Pode surgir escoriações, fissuras, petéquias e **equimoses**.
- f) Com frequência encontramos áreas de hiperqueratoses, e em decorrência do traumatismo provocado pela coçadura.

### Sintomas

O prurido é o mais frequente (71%) e, geralmente, a paciente refere história de muito sofrimento e que por vários anos foi medicada erroneamente para candidíase. Em seguida queixam-se de ardor (33%), dispareunia (24%), irritação local, fissuras e em 12% das mulheres o LEV é assintomático. (1-3).

### Diagnóstico

O diagnóstico é clínico. Pode ser feita biópsia caso o médico não tenha experiência, e precise de comprovação diagnóstica, ou nos casos duvidosos. O diagnóstico histopatológico do LEV apresenta características específicas. (1-3)

### Microscopia (1-3)

- \* Perda das criptas epidérmicas com atrofia.
- \* Aspecto homogêneo da derme superficial com associação de edema e esclerose do colágeno.
- \* Infiltrado inflamatório linfocitário em faixa, imediatamente abaixo da derme homogenizada.
- \* Hiperqueratose, acantose e papilomatose podem estar presentes.

## Tratamento

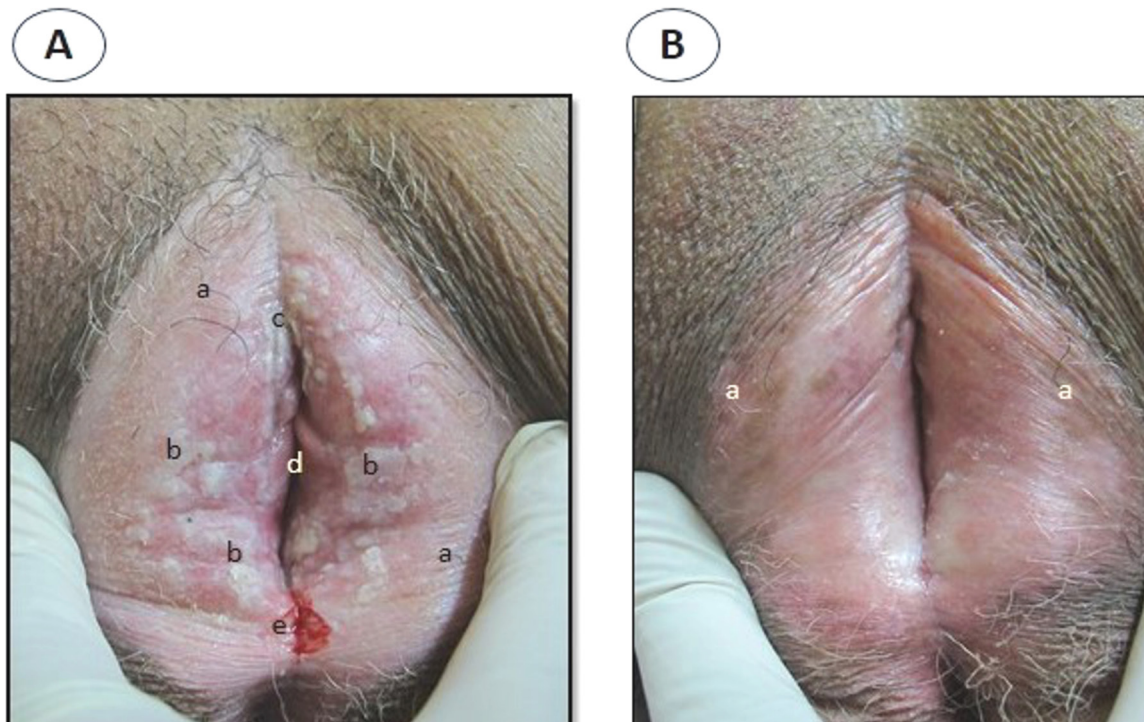
Não existe cura para o LEV, mas o tratamento oferece um bom controle da doença, gerando conforto para a paciente. Após o controle da doença, é essencial que todas as pacientes com LEV façam seguimento médico anual, mesmo que estejam sem sintomas, devido ao risco potencial de 4 a 6% dessa doença favorecer ao surgimento do carcinoma escamoso. São as formas de Líquen escleroso hiperplásico as mais associadas aos carcinomas escamosos invasivos(1-3).

Desde a década de 90, a corticoterapia tópica com corticóide altamente potente, propionato de clobetasol à 0,05%, passou a ser o tratamento de escolha para o LEV, entretanto, não há um consenso universal sobre a potência, frequência e duração do tratamento. (1-2).

Protocolo de tratamento (Setor de Doenças da Vulva do Hospital das Clínicas da UFPE): corticosteróide tópico super potente Propionato de Clobetasol 0,05 % em pomada: após higiene com sabonetes leves, passar na mancha hipocrômica, uma vez ao dia (à noite), uma pequena quantidade da pomada (correspondendo a dimensão de um caroço de feijão, por vez): (2)

- Durante 30 dias: todas as noites.
- Durante 30 dias: noites alternadas.
- Raramente será necessário estender o tratamento por mais 1 ou 2 meses, aplicando a pomada 2 ou 3 vezes na semana até controlar o prurido ou as hiperqueratoses (áreas de espessamentos).(2)

**Figura 2:** Resposta terapêutica com o uso do Propionato de clobetasol à 0,05% em pomada:



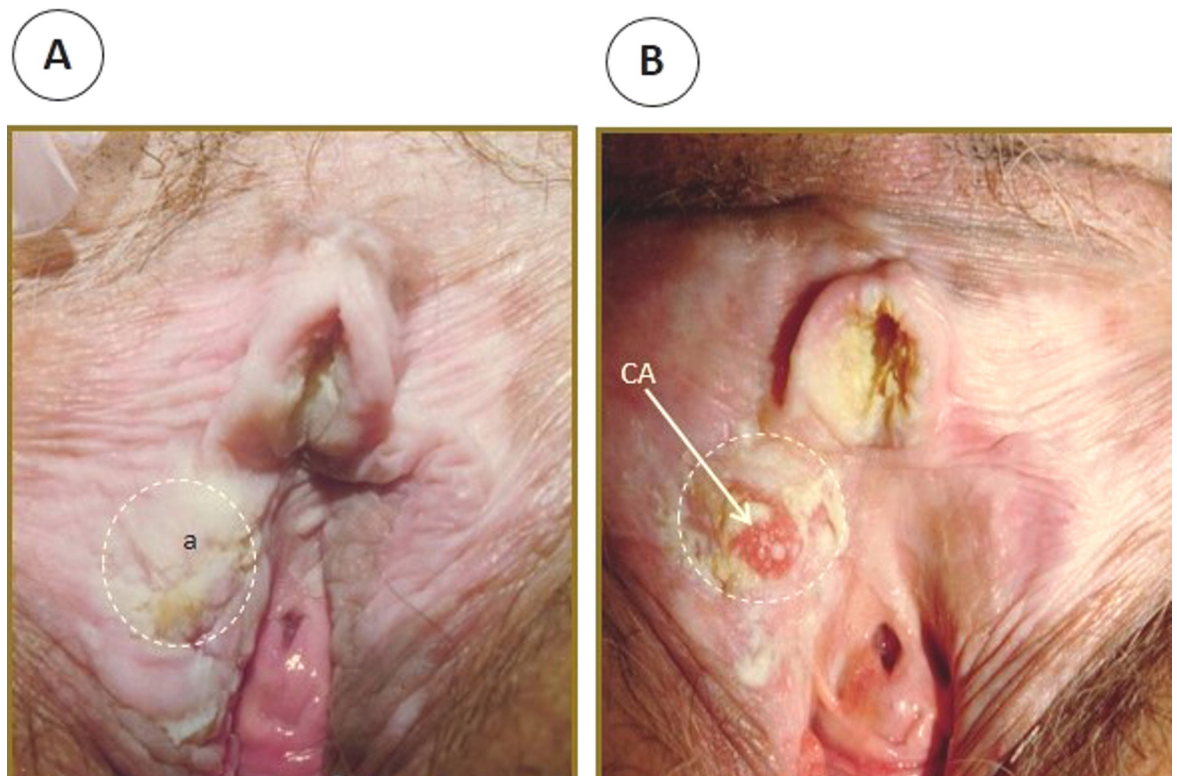
A - LEV: a) mancha hipocrômica simétrica, b) Placas hiperqueratóticas, c) Fusão do prepúcio do clitóris, d) Pequenos lábios hipotróficos, e) fissura + prurido intenso.

B - Após esquema terapêutico de 2 meses com Propionato de Clobetasol 0,05%: ausência das hiperqueratoses + ausência da fissura + leve pigmentação/normocrômica (a).

Deixar bem claro para a paciente que o uso indevido, prolongado ou em grande quantidade de corticosteróide tópico pode induzir a complicações como atrofia, telangiectasia, estrias, favorecer a infecções e até taquifilaxia. (2).

- \* Alertar que o tratamento visa abolir o prurido e eliminar os espessamentos (hiperqueratoses). Mas, que não vai recuperar a forma da vulva e que pode clarear a mancha, mas não promove o seu desaparecimento na grande maioria das vezes. (2).
- \* Mesmo após o tratamento com o Propionato de Clobetasol, é importante manter o uso do hidratante (Vaselina sólida ou dexpanenol) na mancha branca após cada higiene. (2).
- \* Voltando o prurido ou hiperqueratose o que, às vezes, pode acontecer após 2 a 3 anos do tratamento inicial, reiniciar o esquema clássico com o Propionato de clobetasol. Hiperqueratoses com frequência recobrem NIV diferenciada (d-NIV) ou câncer. (2).

**Figura 3:** (A) Hiperqueratoses difusas, em líquen escleroso encobrendo câncer. (B) Após esquema de 2 meses com Propionato de clobetasol 0,05%

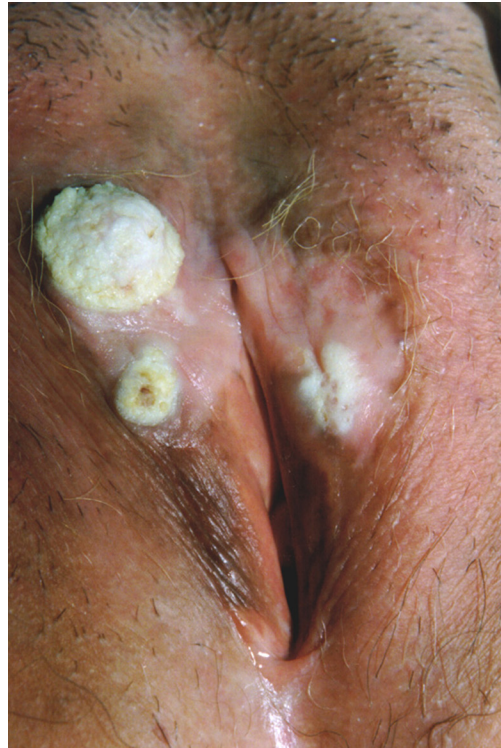

A - Antes do tratamento: a) hiperqueratose difusa.

B - Após o tratamento: regressão da hiperqueratose com visualização de um nódulo que correspondia a um câncer inicial.

Diante de LEV com hiperqueratoses focais: realizar biópsias profundas. Biópsias superficiais vão mostrar apenas hiperqueratoses. (Figura 4)

**Figura 4:** Carcinoma escamoso invasivo por baixo da hiperqueratose.



- \* É imprescindível: (2).
- \* Realizar biópsia de todas as áreas suspeitas de câncer ou de Neoplasia Intraepitelial Vulvar (d-NIV);
- \* Fazer diagnóstico diferencial com a síndrome da atrofia urogenital da menopausa.
- \* Após o tratamento com clobetasol, caso a paciente apresente uma grande atrofia epitelial e/ou diminuição do desejo sexual, pode ser feito um tratamento com Propionato de Testosterona a 2% em veículo oleoso. Deve ser feito com cautela, tendo atenção aos efeitos indesejáveis como aumento do clitóris, hirsutismo ou eritema na pele vulvar. (2).
- \* Revisões anuais por toda a vida. A lesão d-NIV do Líquen escleroso tende a ser de difícil diagnóstico clínico. Uma vulvoscopia anual pode ajudar na prevenção do câncer da vulva.
- \* O LEV na infância apresenta as mesmas características clínicas da mulher adulta. É recomendado não fazer biópsia, exceto em caso de dúvidas significativas. O tratamento da criança segue o mesmo esquema da mulher adulta apenas com uma menor quantidade da pomada. Entretanto, não deve ser prescrito estriol ou testosterona. (2).
- \* Mais recentemente têm sido recomendado os imunomoduladores tópicos Tacrolimus e Primecrolimus como agente “poupador de corticóide”. É ainda uma terapia “off label”. (2).

Finalmente, como o LEV é a principal via carcinogênica na vulva, é importante estimular a paciente a fazer auto-exame com frequência e o seu acompanhamento médico a cada 6 a 12 meses para o resto da sua vida. Adequado seguimento da mulher com Líquen escleroso vulvar vai proporcionar um satisfatório conforto vulvar e sexual. (1-3).

## REFERÊNCIAS:

1. Caussade A. Liquen escleroso: actualización. Lichen Sclerosus: an update. Archivos de Ginecología y Obstetricia. 2019; 57:(1): 31–54.
2. Maia AF. Os três líquens vulvares IN Carvalho NS. Patologia do Trato Genital Inferior e Colposcopia: manual prático com casos clínicos e questões comentadas. São Paulo: Atheneu Editora, 2010:153-191.
3. F. R. Pérez-López & P. Vieira-Baptista (2017) Lichen sclerosus in women: a review, Climacteric, 20:4, 339-347, DOI: 10.1080/13697137.2017.1343295 To link to this article: <https://doi.org/10.1080/13697137.2017.1343295>