

## Radiofrequência Microfracionada na Síndrome Genitourinária da Menopausa



Márcia Farina Kamilos

Responsável pelo setor de Patologia do Trato Genital Inferior e Colposcopia do Hospital Heliópolis, UGA 1, São Paulo

Presidente do Capítulo de São Paulo da Associação Brasileira de Patologia do Trato Genital Inferior e Colposcopia  
E-mail: mfkamilos@terra.com.br

Endereço para correspondência: Alameda São Roque, 230, Mairiporã, São Paulo, CEP 07619-520. Telefone: + 55 11 996205936.

ORCID 0000-0003-2558-3997

Conflito de interesse: nada a declarar

**Palavras chaves:** fractional radiofrequency, genitourinary syndrome, vaginal atrophy.

A Síndrome Genitourinária da Menopausa (SGUM) ocorre em um percentual importante de mulheres que apresenta sintomas e sinais típicos de atrofia vulvovaginal, tais como ressecamento, dispareunia, ardência ou dor, e em 30% dos casos associam-se um ou mais sintomas urinários, como incontinência urinária de esforço (IUE), urgeincontinência, urgência miccional, disúria, infecções urinárias, bexiga hiperativa, dor vesical. Muitas mulheres não apresentam a síndrome, mas apenas um ou outro sintoma da atrofia, o que também pode comprometer a qualidade de vida em geral ou a atividade sexual.<sup>1</sup>

O tratamento inicial da SGUM, com nível de evidência “A”, é a terapia estrogênica tópica vaginal (TETV), associada ou não ao uso de hidratantes vaginais. A terapia hormonal sistêmica pode falhar em 25 a 30% dos casos sintomáticos genitais. Entretanto, em relação à TETV, existem casos de melhora parcial, baixa aderência ao tratamento contínuo e contraindicações nos casos de tumores hormônio-dependentes, como no câncer de mama. Nos últimos 15 a 20 anos, surgiram tratamentos alternativos ou complementares

à TETV com o uso de energias, entre elas as fracionadas, como o Laser e a Radiofrequência (RF).<sup>1,3</sup>

O uso da Radiofrequência Microfracionada (RFMF) no trato genital inferior, tem por finalidade realizar estímulo térmico na derme para formação de neocolagênese, neoelastogênese, neoangiogênese, aumento de densidade de capilares, incremento de fibroblastos, aumento da espessura epitelial, aumento da densidade de pequenas fibras nervosas na derme papilar. O efeito térmico é superficial para não deixar cicatriz e suficientemente profundo na derme para desencadear a cascata de fatores de reparo estimulatórios como proteínas de choque térmico, interleucinas e fator transformador de crescimento, induzindo a migração de fibroblastos responsáveis pela neocolagênese e neoelastogênese.<sup>3,4</sup>

Os equipamentos eletrocirúrgicos evoluíram para a produção de radiofrequência (RF) de alta frequência (4 mega Hertz), onde ocorre um controle mais preciso do efeito termal para corte e vaporização tecidual, com melhor qualidade cicatricial e regenerativa em relação aos equipamentos de baixa frequência (400 a 500 kilo Hertz). A RFMF é uma tecnologia que controla o efeito termal da RF por meio de um sistema eletrônico de fracionamento energético em várias agulhas equidistantes que promoverão microcolunas térmicas com tecido íntegro interveniente, com sistema de randomização dos disparos e de leitura da impedância tecidual, permitindo adequação aos diferentes tecidos.<sup>3</sup>

O primeiro estudo piloto sobre o uso da RFMF vaginal da SGUM, descreveu a técnica da aplicação utilizando o aparelho Wavetronic 6000 no Modo Fraxx da Loktal Medical Eletronics, com eletrodo fracionado, que promove micropontos térmicos sob visão direta em todas as paredes vaginais e vestíbulo vulvar. Nas 14 pacientes submetidas a 3 sessões (uma a cada 30 dias) demonstrou-se a “cura” em 29% e “muito melhor” em 64%, além do abandono do uso de lubrificante vaginal no coito em 100%, com melhora persistente durante 6 a 13 meses. O procedimento foi rápido (15 a 20 minutos), indolor na vagina e com uso de anestésico tópico apenas no vestíbulo vulvar.<sup>2</sup>

Um ensaio clínico randomizado com 117 mulheres com IUE e climatéricas foram tratadas conforme os 3 grupos: G1, 3 sessões mensais de RFMF; G2, 12 sessões de fisioterapia semanal para treinamento dos músculos do assoalho pélvico; G3, RFMF e fisioterapia simultaneamente. Realizaram avaliações antes e 30 dias após o tratamento, com questionários e escalas de função, além de citologia para avaliação do trofismo vaginal. Resultado: melhora da IUE mais significativa no G3; sintomas vaginais e secura, melhora maior no G1; melhora semelhante nos 3 grupos em relação à frouxidão vaginal.<sup>5</sup>

Outro estudo randomizado, controlado e duplo cego com 2 anos de acompanhamento, comparou o uso da radiofrequência microfracionada e do laser fracionado de CO<sup>2</sup> com grupo controle, no tratamento da IUE. Foram utilizados: 1) RF, o FRAXX® Wavetronic 6000 (Brasil), 4MHz, 45W, modo LOW 40 ms, com aplicação sobre toda a parede vaginal com visão direta e 2a aplicação na porção suburetral e em 2 e 10 horas (ligamentos uretropélvicos); e 2) Laser, o Alma-

Femilift™ (Nuremberg, Alemanha), modo médio, 1 Hz, potência de 100 W e 100 mJ/1,0 cm<sup>2</sup> fluência, conforme recomendado pelo fabricante, aplicação em toda a parede vaginal e 2ª aplicação na parede vaginal anterior. Características: 139 mulheres com IUE e teste esforço +; idade média 50 anos (=/-8); IUE e IUE predominante; 42 no laser, 47 na RFFMF, 50 no grupo controle; avaliação com 2, 6 e 12 meses; melhora subjetiva avaliada com escala Likert; cura objetiva avaliada com teste do absorvente, nº episódios de perda e teste de estresse negativo; melhora da qualidade de vida avaliada com os questionários ICIQ, IQoL, FSFI. Resultados: melhor resultado na IUE do que IU Mista; critérios objetivos, a cura em torno de 50% (Laser e RF); critério subjetivo, 90% de melhora em ambas as energias; efeito placebo muito menor e não duradouro.<sup>6</sup>

Observou-se em um estudo, Sarmiento et al - Clinics 2021, a melhora da saúde vaginal, da microbiota e celularidade vaginais nas mulheres na pós-menopausa após 3 sessões mensais de RFFMF vulvovaginal, com incremento dos lactobacilos, normalização do pH vaginal, e maturação do epitélio.

Outros estudos, relato de caso e série de casos do uso da RFFMF como opção terapêutica no líquen escleroso vulvar (Kamilos et al, Clinics, 2021), foi observada melhora persistente dos sintomas de prurido e ardência e incremento do colágeno tipo 3 na derme, e maturação do epitélio superficial e diminuição da hiperqueratose, com melhora do trofismo tecidual.

O uso da RFFMF tem se estendido para melhora do trofismo e estética da flacidez do monte pubiano, lábios internos e externos. Outras situações de uso geniturinário, perineal e anal podem ser nas fissuras vulvares crônicas, carúnculas uretrais, vulvodínia, cicatrizes perineais, plicomas anais. Estas utilizações são como relatos de casos e não têm estudos robustos. Existe uma larga utilização da tecnologia de RFFMF por dermatologistas no rejuvenescimento facial e corporal, no tratamento de cicatriz hipertrófica, retração cicatricial, estrias, drug delivery no tratamento de lesões de pele, entre vários outros usos.<sup>4</sup>

**Palavras-chave:** síndrome geniturinária da menopausa, radiofrequência, tratamento por radiofrequência, atrofia, incontinência urinária

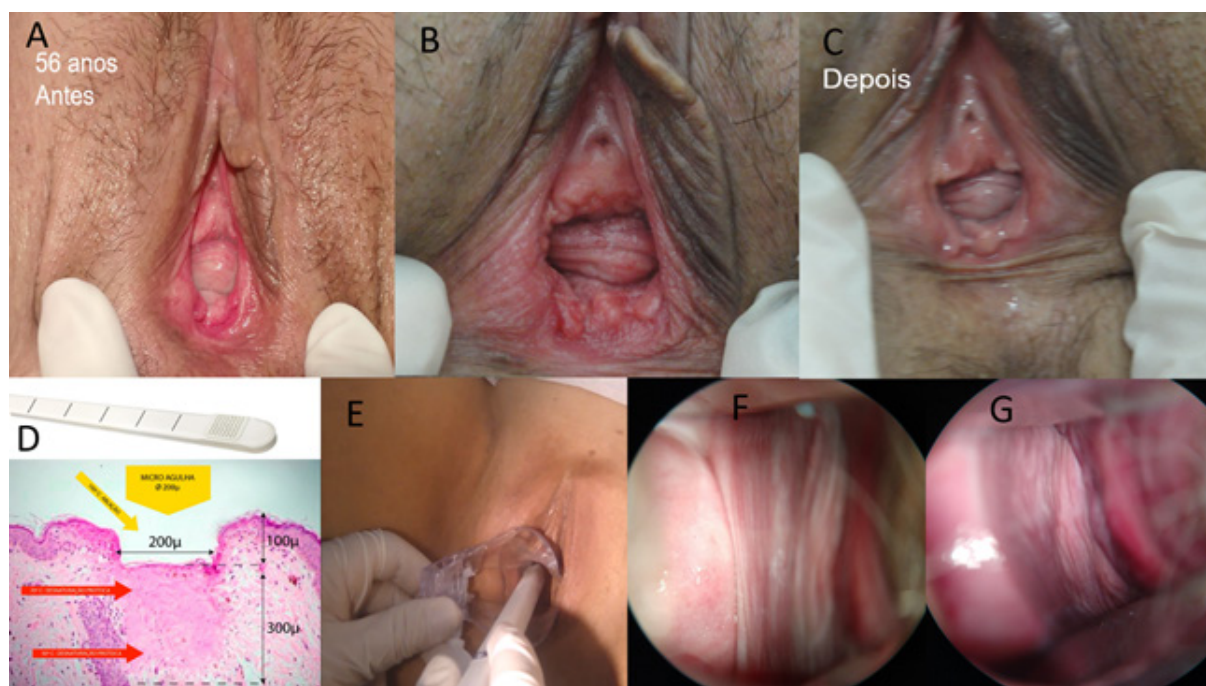
Conflito de interesse: nenhum.

## REFERÊNCIAS

1. Tadir Y, Iglesia C, Alexiades M, Davila GW, Guerette N, Gaspar A. Energy-based treatment for gynecologic conditions including genitourinary syndrome of menopause: Consensus, controversies, recommendations, and FDA clearance. *Lasers Surg Med.* 2019 Apr;51(4):315-317. doi: 10.1002/lsm.23031.
2. Kamilos MF, Borrelli CL. New therapeutic option in genitourinary syndrome of menopause: pilot study using microablative fractional radiofrequency. *Einstein (Sao Paulo).* 2017 Oct-Dec;15(4):445-451. doi: 10.1590/S1679

3. Alexiades M, Berube D. Randomized, blinded, 3-arm clinical trial assessing optimal temperature and duration for treatment with minimally invasive fractional radiofrequency. *Dermatol Surg.* 2015;41(5):623-32. <https://doi.org/10.1097/DSS.0000000000000347>
4. Carvalho GF, Silva RM, Mesquita Filho JJ, Meyer PF, Ronzio OA, Medeiros JO, et al. [Avaliação dos efeitos da radiofrequência no tecido conjuntivo]. *Rev Bras Med.* 2011;68(2,n,esp).
5. Slongo H, Lunardi ALB, Riccetto CLZ, Machado HC, Juliato CRT. Microablative radiofrequency versus pelvic floor muscle training for stress urinary incontinence: a randomized controlled trial. *Int Urogynecol J.* 2022 Jan;33(1):53-64. doi: 10.1007/s00192-021-04758-2.
6. Seki AS, Bianchi-Ferraro AMHM, Fonseca ESM, Sartori MGF, Girão MJBC, Jármey-Di Bella ZIK. CO2 Laser and radiofrequency compared to a sham control group in treatment of stress urinary incontinence (LARF study arm 3). A randomized controlled trial. *Int Urogynecol J.* 2022 Mar 7. doi: 10.1007/s00192-022-05091-y.

**Figura 1 - Uso da Radiofrequência no Trato Genital Feminino**



Legenda: A, paciente de 56 anos com sintomas clássicos de SGUM, vestibulo atrófico e com hiperemia. B, micropontos térmicos após aplicação da RFMF no vestibulo. C, aspecto da melhora do trofismo 28 dias após a primeira sessão. D, eletrodo fracionado vaginal, estudo histológico do efeito térmico microablativo na epiderme e derme superficial e efeito térmico não ablativo em rosa mais escuro, na derme mais profunda. E, aplicação da RFMF vaginal sob visão direita, não necessita anestesia na vagina. F, aspecto da parede vaginal em paciente com sintomas e sinais de atrofia. G, aspecto da mesma vagina após 2 sessões da RFMF, com melhora da vascularização, hidratação e pregueamento.